

# 胸苦しさと動悸

46 歳男性 書籍 891 頁参照

**現病歴**：今朝 5 時 50 分に左胸部の胸苦しさと目が覚めた。その後動悸を自覚し、救急車を要請した。いったん胸部不快感は軽快したが、30 分後に救急車内で増悪傾向を認めた。来院時にも胸部不快感および動悸は持続している。

**既往歴**：2 年ほど前から高血圧を指摘され、140/90 mmHg 程度。

**身体所見**：意識は清明。身長 165 cm、体重 55 kg、体温 36.2°C、脈拍数 203 回/分、血圧 84/44 mmHg、呼吸数 18 回/分。呼吸音清明、心音は心拍が速すぎて同定困難。下腿浮腫を認めない。

## ■ 診断の進め方

特に見逃してはいけない疾患 (考えられる疾患をできるだけ挙げる)

ここに記入

頻度の高い疾患 (考えられる疾患をできるだけ挙げる)

ここに記入

■この時点で何を考えるか？ 医療面接と身体診察を総合して考える点

(可能性の高い疾患とその理由、除外診断とその理由などを挙げる)

ここに記入

診断仮説 (仮の診断) (可能性が高いと考えられる疾患を挙げる)

ここに記入

■ 必要なスクリーニング検査 (診断を絞り込むために必要な検査を挙げる)

ここに記入

## ■ 検査結果

心電図：図 1

心臓超音波検査：特に異常なし。

血液生化学所見：Na 141 mEq/L, K 3.9 mEq/L, Cr 0.97 mg/dL.

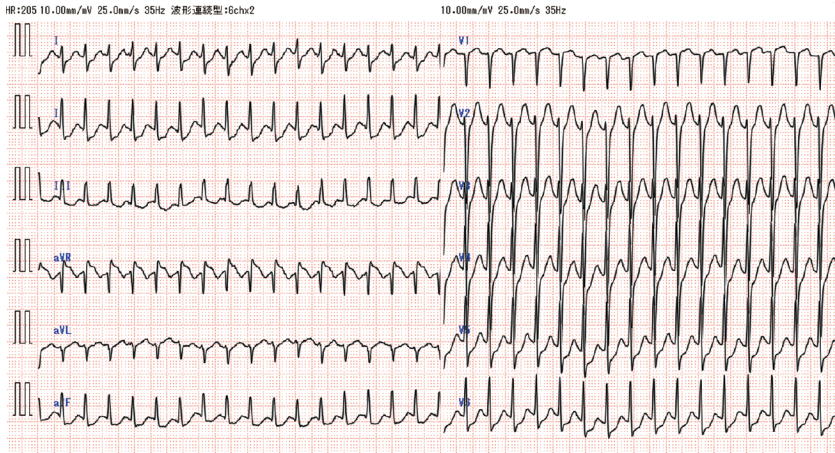


図 1 救急外来受診時の心電図

**診断仮説（仮の診断）**（可能性が高いと考えられる疾患を挙げる）

ここに記入

ここに記入

**■ 診断確定のために**（必要な追加検査などを挙げる）

ここに記入

ここに記入

**診断** (診断結果を記入)

ここに記入

**■治療の基本方針** (診断を受けて必要な治療を挙げる)

ここに記入