

突然に発症した胸痛を伴う呼吸困難

38 歳男性 書籍 884 頁参照

現病歴：朝の通勤時に左胸痛と呼吸困難を自覚した。そのまま出勤し仕事をしたが、症状が改善しないため、その日の夕方に受診した。

既往歴：特記すべきことはない。外傷の自覚もない。

生活歴：22 歳時より商社勤務，喫煙歴なし，飲酒歴はビール 350 mL を週 3 回程度。

家族歴：特記すべきことはない。

身体所見：意識は清明。身長 177 cm，体重 65 kg，体温 36.5°C，脈拍 86 回/分(整)，血圧 132/80 mmHg，呼吸数 20 回/分，SpO₂ 96%(室内気)。頸部リンパ節を触知しない。心音に異常を認めない。呼吸音は左右差があり，左側でやや減弱している。腹部は平坦・軟で，肝・脾を触知しない。

■ 診断の進め方

特に見逃してはいけない疾患 (考えられる疾患をできるだけ挙げる)

ここに記入

頻度の高い疾患 (考えられる疾患をできるだけ挙げる)

ここに記入

■この時点で何を考えるか？ 医療面接と身体診察を総合して考える点

(可能性の高い疾患とその理由、除外診断とその理由などを挙げる)

ここに記入

診断仮説 (仮の診断) (可能性が高いと考えられる疾患を挙げる)

ここに記入

■ 必要なスクリーニング検査 (診断を絞り込むために必要な検査を挙げる)

ここに記入

■ 検査結果

血液所見 : WBC 4,800/ μ L, RBC 522 万/ μ L, Hb 15.6g/dL, Ht 47.0%, Plt 21.3 万/ μ L.

血液生化学所見 : Glu 90mg/dL(空腹時), TP 7.1g/dL, Alb 4.2g/dL, UN 11.1mg/dL, Cr 0.87mg/dL, T-Bil 0.6mg/dL, AST 21U/L, ALT 27U/L, LD 147U/L, Na 140mEq/L, K 3.7mEq/L, Cl 106 mEq/L, Ca 9.1 mg/dL.

免疫学所見 : CRP 0.04 mg/dL.

心電図 : 特に異常なし.

胸部 X 線写真 : 図 1a~c

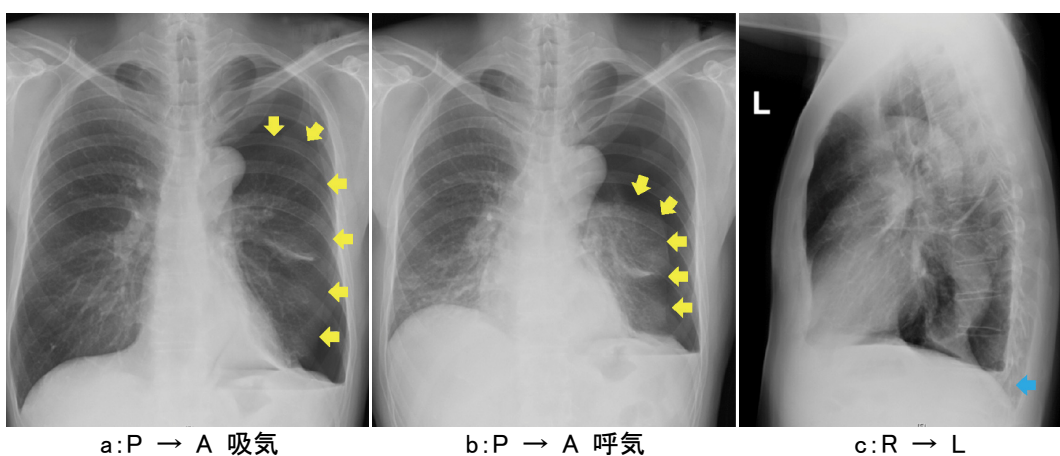


図 1 受診時の胸部 X 線写真

- a: 中等症の左気胸を認める,
- b: 呼気時には肺の虚脱がより明瞭である,
- c: 少量の左胸水貯留を認める

診断仮説（仮の診断）（可能性が高いと考えられる疾患を挙げる）

ここに記入

ここに記入

■ 診断確定のために（必要な追加検査などを挙げる）

ここに記入

ここに記入

診断 (診断結果を記入)

ここに記入

■治療の基本方針 (診断を受けて必要な治療を挙げる)

ここに記入