

急激に増悪した胸痛 59 歳男性 書籍 881 頁参照

現病歴：1 週前から安静時に胸痛を自覚していた。本日、運動中に急激に胸痛が増悪し、医務室で休んでいたが軽快しなかったために救急車を要請して当院に来院した。

身体所見：意識は清明。身長 173cm, 体重 71.3kg, BMI23.8, 体温 36.5°C, 脈拍 81 回/分, 血圧 138/93 mmHg, 呼吸数 20 回/分, SpO₂ 100%(リザーバーマスク 6L)。呼吸音清明・副雑音なし。心音 S₁→S₂→S₃(-)S₄(+), 明らかな心雑音なし。背部痛なし。

既往歴：検診で脂質異常症を指摘されていたが特に内服歴なし。

■ 診断の進め方

特に見逃してはいけない疾患 (考えられる疾患をできるだけ挙げる)

ここに記入

頻度の高い疾患 (考えられる疾患をできるだけ挙げる)

ここに記入

■この時点で何を考えるか？ 医療面接と身体診察を総合して考える点

(可能性の高い疾患とその理由、除外診断とその理由などを挙げる)

ここに記入

診断仮説 (仮の診断) (可能性が高いと考えられる疾患を挙げる)

ここに記入

■ 必要なスクリーニング検査 (診断を絞り込むために必要な検査を挙げる)

ここに記入

■ 検査結果

心電図：図 1

血液生化学検査：CK 185 U/L, CK-MB 19 U/L, Cr 0.94 mg/dL, D-ダイマー <0.5 μ g/mL.

心臓超音波検査：前壁の壁運動低下を認めた.

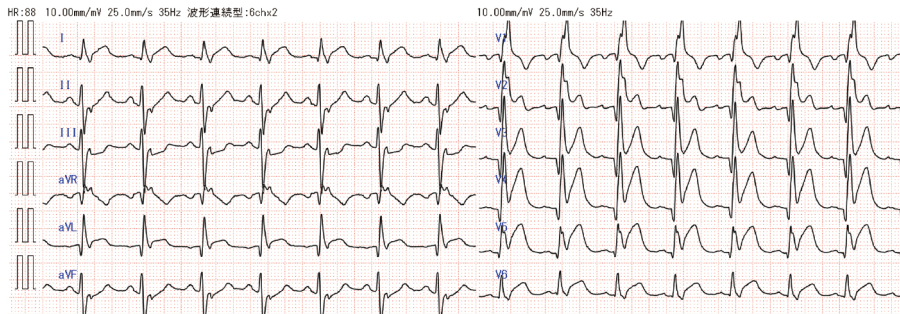


図 1 12 誘導心電図

前胸部誘導で ST 上昇を認める.

診断仮説（仮の診断）（可能性が高いと考えられる疾患を挙げる）

ここに記入

ここに記入

■ 診断確定のために（必要な追加検査などを挙げる）

ここに記入

ここに記入

診断 (診断結果を記入)

ここに記入

■治療の基本方針 (診断を受けて必要な治療を挙げる)

ここに記入