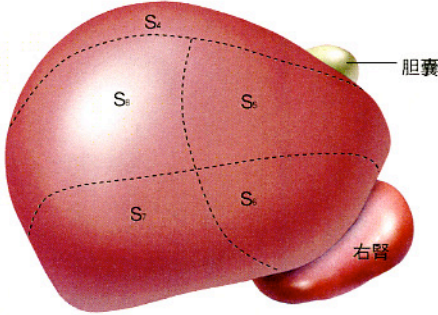
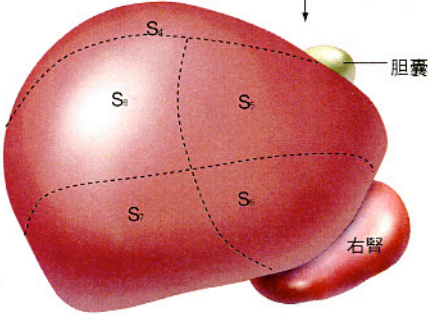
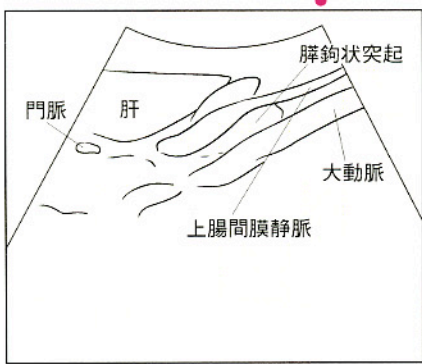
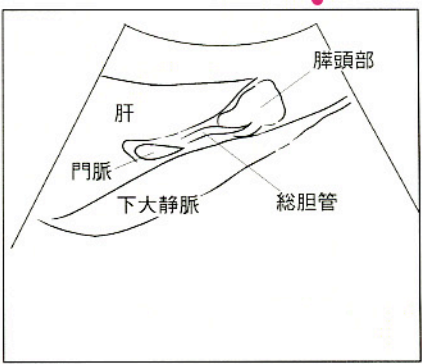
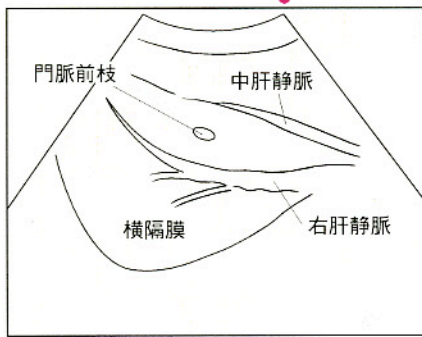
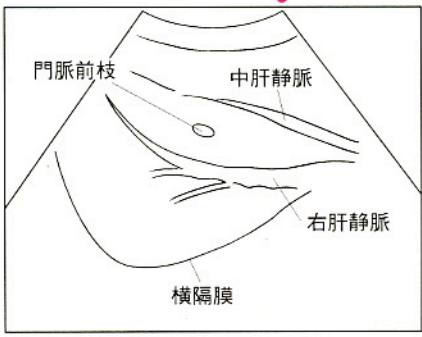


正誤表

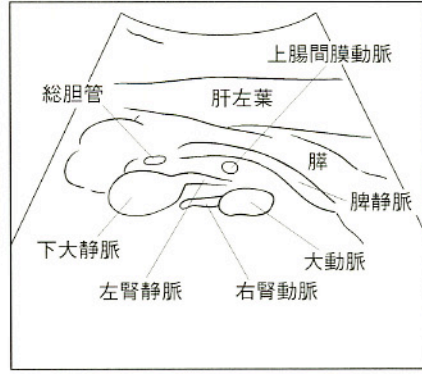
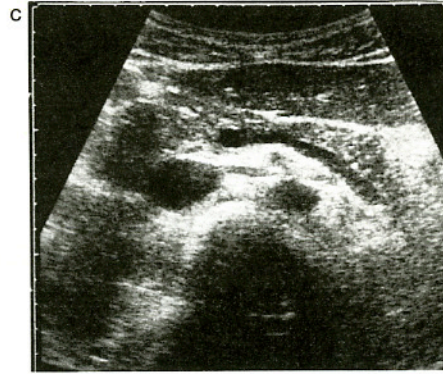
『腹部エコーのABC』第2版第1刷(2004年9月15日発行)に誤りがありました。
 ここにお詫びして訂正致します。

頁	該当箇所	誤	正
口絵 x	右側面から見た Couinaud 分類による肝区域(図)	 <p>胆嚢</p> <p>右腎</p>	<p>S₄とS₅の境界は、胆嚢の正中線上</p>  <p>胆嚢</p> <p>右腎</p>
41	図6c シェーマ	 <p>脾鉤状突起</p> <p>肝</p> <p>門脈</p> <p>大動脈</p> <p>上腸間膜静脈</p>	 <p>脾頭部</p> <p>肝</p> <p>門脈</p> <p>下大静脈</p> <p>総胆管</p>
46	図9c シェーマ	 <p>門脈前枝</p> <p>中肝静脈</p> <p>横隔膜</p> <p>右肝静脈</p>	 <p>門脈前枝</p> <p>中肝静脈</p> <p>横隔膜</p> <p>右肝静脈</p>

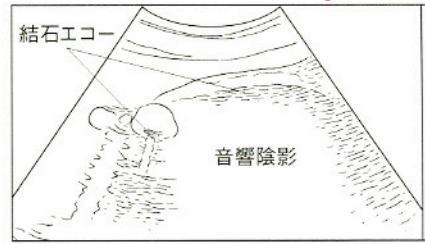
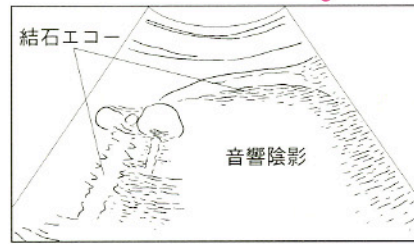
(つづく)

頁	該当箇所	誤	正
---	------	---	---

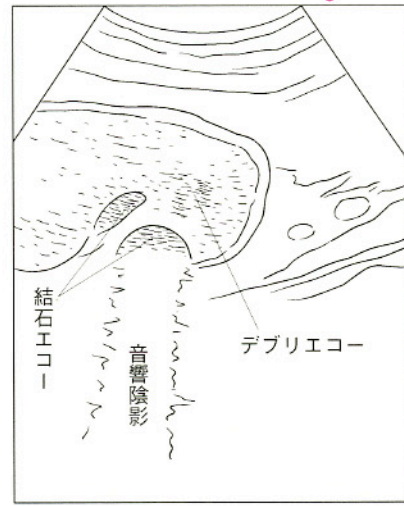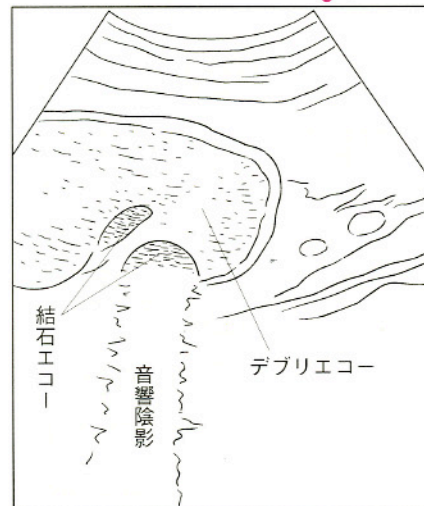48 図10cの画像とシェーマをこちらに差しかえてください。

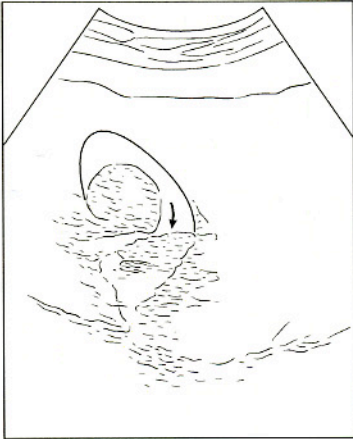
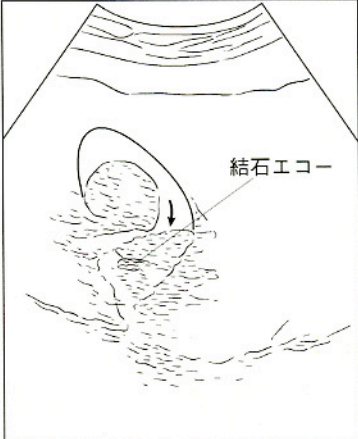
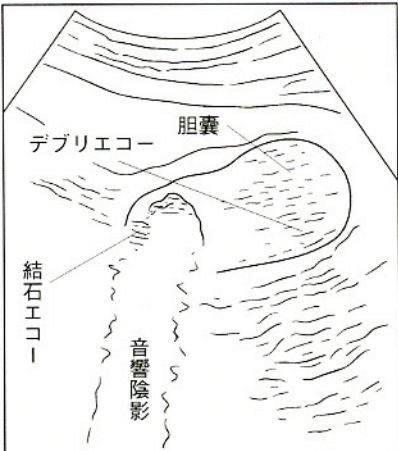
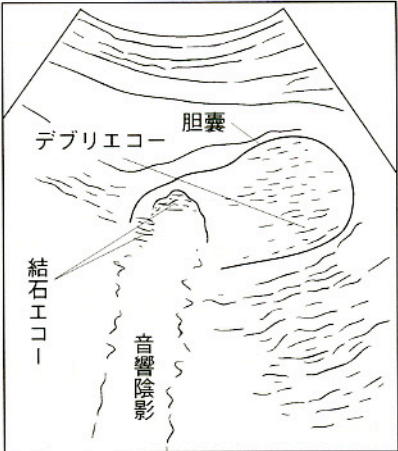
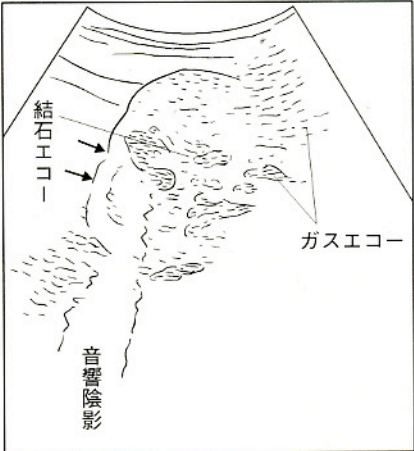
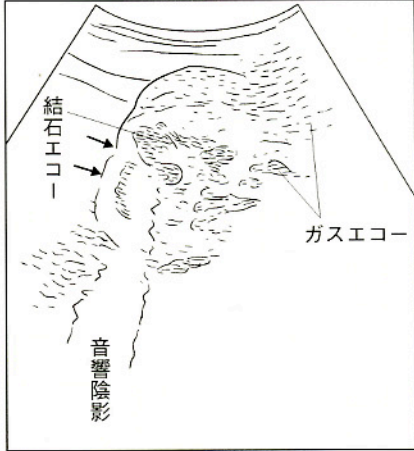



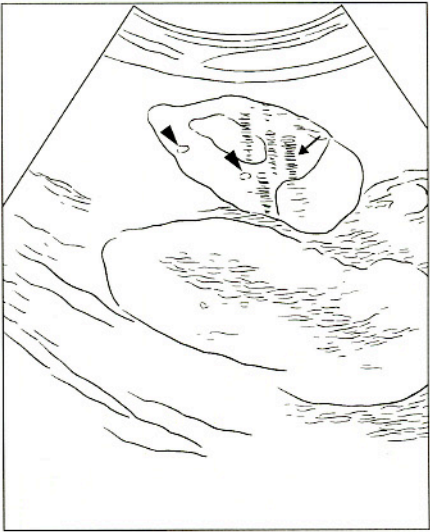

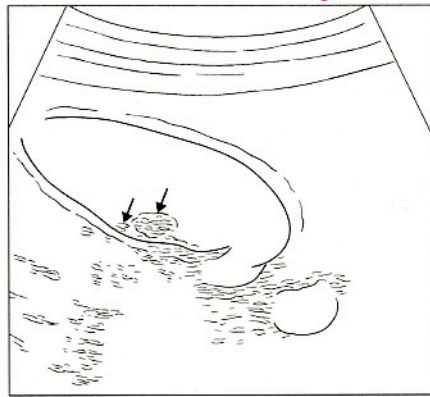

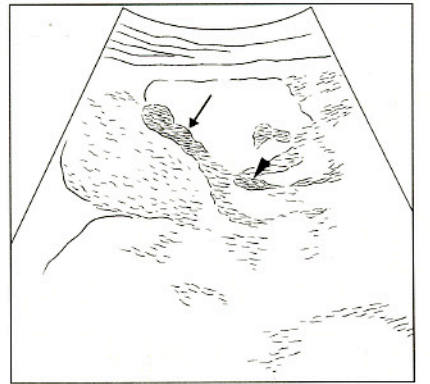
84 混合石(3) シェーマの引き出し線

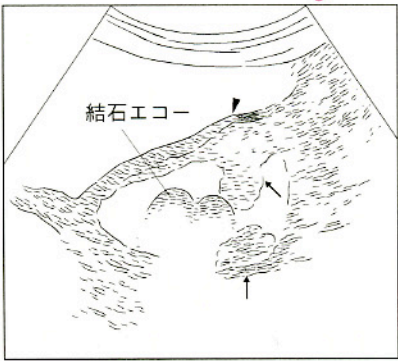
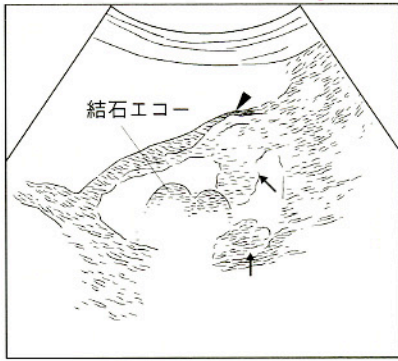
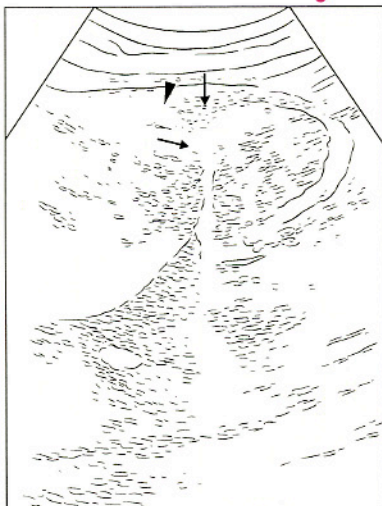
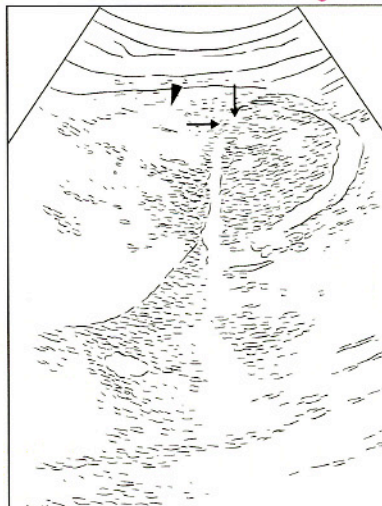

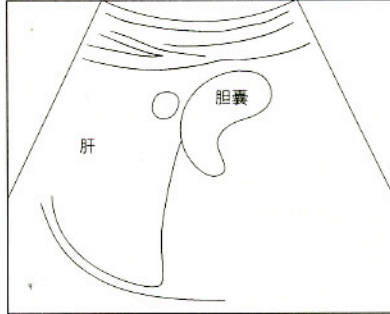


86 ビリルビンカルシウム石(2) シェーマ



頁	該当箇所	誤	正
90	腫瘍様胆泥 シェーマ		
91	急性胆嚢炎 シェーマの引き出し線		
93	壊疽性胆嚢炎 シェーマ		

頁	該当箇所	誤	正
100	(本文)左段上から3行目	不規則な低エコー	不均一な低エコー
102	底部型+分節型 シューマ		
106	その他の良性胆嚢ポリープ シューマ		
114	II a 型早期胆嚢癌(2) シューマ		

頁	該当箇所	誤	正
117	混合型進行胆嚢癌 シェーマ		
118	壁肥厚型進行胆嚢癌 シェーマ		
162	右葉ドームの描出 本文	セクタ型による	セクタ型 (小コンベックス型) による
167	右葉ドームの描出 本文 (2か所あり)	セクタ型による	セクタ型 (小コンベックス型) による
203	脂肪肝にみられた偽腫瘍 シェーマ		

頁	該当箇所	誤	正
210	急性肝炎/症例b 右肋間走査シエーマ内	胆管	胆嚢
289	脾漿液性嚢胞腫瘍 シエーマ		
306	図タイトル	右肋間操作	右肋間走査
308	図タイトル	右肋弓下操作	右肋弓下走査
310	図タイトル	左肋間操作	左肋間走査
332	症例2 図タイトル	腎炎(急性期)	腎炎(慢性期)
335	(本文)左段・下から4行目	陥頓した結石	嵌頓した結石
336	症例2 中部尿管の結石 プローブの走査図		
337	症例3 尿管下端の尿管結石 プローブの走査図		
346	(本文)左段上から6行目	横径×上下径×前後径により	(横径×上下径×前後径)/2により
399	症例シエーマ内	全局性壁肥厚と局状構造	全層性壁肥厚と層状構造