





『標準理学療法学 専門分野 理学療法評価学 第4版』正誤表

このたびは『標準理学療法学 専門分野 理学療法評価学 第4版』をご購入いただきまして誠にありがとうございます。本書の第1刷(2023年2月1日発行)におきまして、以下の誤りがございました。



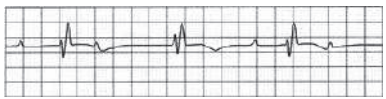
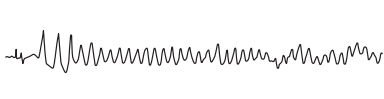
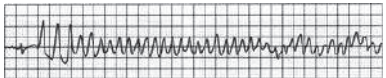

ここに訂正させていただきますとともに、深くお詫び申し上げます。

医学書院

276 頁, 「表2 心電図異常の種類, 意義と理学療法士による対処の例」

訂正箇所	誤	正
心室細動 (ventricular fibrillation ; VF)		
心房細動 (atrial fibrillation ; AF)		

280 頁, 復習問題 設問3の心電図

訂正箇所	誤	正
2. [④]		
3. [⑤]		
4. [⑥]		

281 頁, 復習問題の解説

訂正箇所	誤	正
設問3-2 ④心室性期外収縮(R on T)	QRSが異常で幅が広く, 早期に出現しているため心室性期外収縮である。	T波の頂上付近に相当する部分に心室性期外収縮のQRS波が重なっている状態であることから, R on T型の心室性期外収縮である。
設問3-3 ⑤心室細動	QRSは幅広く, 不規則な波形を呈し, またP波は認められないことから, 心室細動である。	P波, QRS波, T波がなく, 基線が不規則に揺れているため, 心室細動である。

なお, 修正いたしました276, 280, 281頁のPDFを弊社ウェブサイトに掲載しております。

<https://www.igaku-shoin.co.jp/book/detail/110647#tab6>

