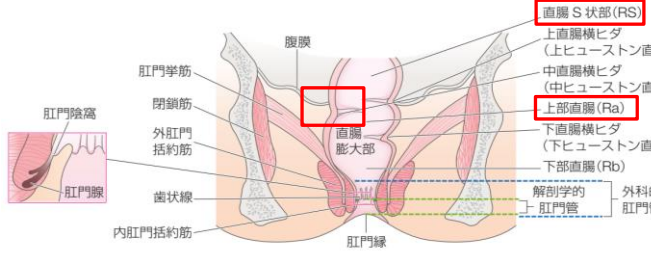
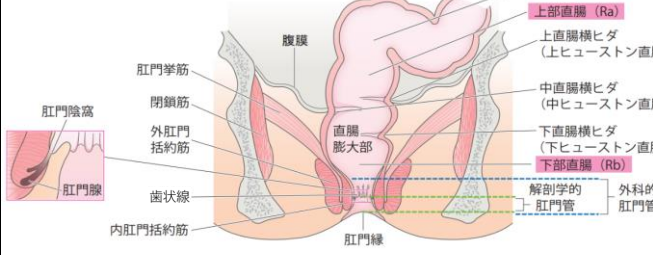


『<系統看護学講座 専門分野> 成人看護学[5] 消化器 第16版』 正誤表

このたびは『<系統看護学講座 専門分野> 成人看護学[5] 消化器 第16版』をご購入いただきまして誠にありがとうございます。
 第1刷（2024年1月15日発行）におきまして以下の誤りがございました。ここに訂正させていただきますとともに深くお詫び申し上げます。

2024年5月16日作成 2024年6月11日更新

刷数	訂正箇所	誤	正	掲載
1	p.29・図2-6 肛門管の構造	<p>(画像内赤枠部)</p> 		2024/5/16
1	p.132・8行目	…肛門管の裂創である裂孔などが…	…肛門管の裂創である裂肛などが…	2024/5/22
1	p.213・下から6-5行目	…どのゲノタイプにも治療可能な グレカプレビルスワブツ・ピブレンタスビル水合物配合錠 …	…どのゲノタイプにも治療可能な グレカプレビル水合物・ピブレンタスビル配合錠 …	2024/5/22
1	p.220・13-14行目, 35-36行目	…分子鎖アミノ酸製剤…	…分岐鎖アミノ酸製剤…	2024/5/22
1	p.232・19行目	…初発症状出現から 8 週以降 24 週間内に…	…初発症状出現から 8 週以降 24 週以内に…	2024/5/22
1	p.159・4行目	…左鎖骨下リンパ節転移 (ウィルヒョウ転移) …	…左鎖骨上窩リンパ節転移 (ウィルヒョウ転移) …	2024/6/11

【p.29・図2-6 肛門管の構造 訂正後の画像】

