

## 『医学生・研修医のための画像診断リファレンス』 正誤表

このたびは『医学生・研修医のための画像診断リファレンス』をご購入いただきまして誠にありがとうございます。本書におきまして、以下の誤りがございました。ここに訂正させていただきますとともに深くお詫び申し上げます。

2022年4月15日更新

刷数	訂正箇所	誤	正	掲載
1～3	194 頁, 図 1 イラストの注釈	多側円錐筋膜	外側円錐筋膜	2021/5/26
1～3	194 頁, 図 2	腎静脈と腎動脈の位置関係が誤っていました	修正した図(下記)をご覧ください	2021/5/26
1～3	273 頁, 本文上から 6 行目	low-flow type(動静脈奇形)と high-flow type(静脈奇形)	high-flow type(動静脈奇形)と low-flow type(静脈奇形)	2021/11/16
1～3	231 頁, 図 2b, c 232 頁, 図 3b, c	図 2 b, c と図 3 b, c が入れ替わって掲載されていました	正しくは, 図 2b が <a href="#">図 3b</a> 図 2c が <a href="#">図 3c</a> 図 3b が <a href="#">図 2b</a> 図 3c が <a href="#">図 2c</a> となります	2022/4/15

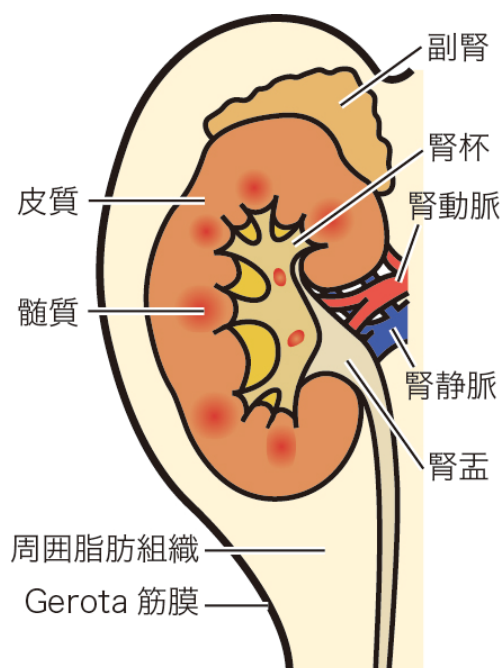


図 2 腎臓の解剖