

表 5-1 脊髄と脳幹の機能分布

脊髄	脳幹
体性感覚域	特殊体性感覚域(VIII)
	一般体性感覚域[V, VII, (IX), X]
臓性感覚域	一般臓性感覚域(IX, X)
	特殊臓性感覚域(VII, IX, X)
臓性運動域	一般臓性運動域(VII, IX, X)
	特殊臓性運動域(V, VII, IX, X, XI) (鰓弓と関連)
体性運動域	一般体性運動域(III, IV, VI, XII)

□—マ数字は脳神経の番号を表す。

を推測しなければならなかったので症候群を知ることには意義があったが、画像、特に磁気共鳴画像(magnetic resonance imaging : MRI)が発達した現在では症候群名は以前ほどの意義は小さくなった。それよりも、脳幹の基本的解剖を理解して画像との対応で病巣と病理像を推測することがより有用である。このような理由から本項では基本的な症候群のみ記載することにする。

## I. 延髄の構造と主な症候群

延髄の主要構造には、髄節性の運動構造として舌下神経核(hypoglossal nucleus)とその根および舌咽・迷走神経の運動核としての疑核(ambiguous nucleus)とその根がある。感覚に関係する構造として味覚をつかさどる孤束核(solitary nucleus)上部、舌咽神経を介して舌奥 1/3・扁桃・咽頭後壁の触覚と温痛覚をつかさどる孤束核下部、平衡感覚をつかさどる前庭神経核、後索の中継核である後索核(外側の楔状束核と内側の薄束核)がある。延髄を上下行する構造(長経路)としては、運動系では①内腹側の錐体路と②延髄網様体外側部を下行する交感神経の上位ニューロン路とがあり、感覚系では、①後索核を発して交叉した後の神経線維が上行する内側毛帯[medial lemniscus(深部感覚を伝える)], ②外側を上行する外側脊髄視床路[lateral spinothalamic tract(温痛覚を伝える)], ③その背側を走る後脊髄小脳路(posterior

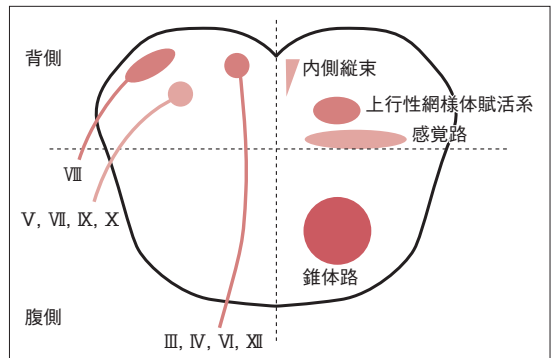


図 5-1 脳幹の核と根(左側)と脳幹を上下行する経路(右側)の基本的な位置関係

横の破線から背側が脳幹被蓋であり、脳神経の核はすべてそこにある。IVの髄内根は中脳水道背側で交叉して対側の下丘の下端から外に出る。

spinocerebellar tract)がある(図 5-2.3)。延髄ではこれらの重要な諸構造が狭い領域に接して存在するために、その障害ではさまざまな症候を呈する。延髄に最も特徴的な点は深部覚路と表在感覚路が遠く離れて上行することである。そのために延髄は解離性の感覚障害が最も生じやすい部位である。

### A. 延髄外側症候群(Wallenberg(ワレンベルク)症候群) (図 5-4 a)

延髄の外側に病変で生じる症候群である。代表例では、病変と同側の迷走神経麻痺のために輪状咽頭筋の麻痺が生じてカーテン徴候(図 5-5 a)、嚥下障害、嗄声がみられる。三叉神経脊髄路(spinal tract of trigeminal nerve)とその核の障害のために、同側顔面に温痛覚脱失、また、延髄網様体(reticular formation of the medulla oblongata)を下る交感神経下行路が障害されて同側の Horner (ホルネル)症候群が生じる。脊髄小脳路が侵されると同側上下肢に小脳性運動失調が出現し、前庭神経核に病変が及ぶとめまいと嘔吐がみられ、同側への突進現象(lateropulsion)が生じる。対側の病変としては、外側脊髄視床路の障害による上下肢の温痛覚低下である。運動麻痺と深部感覚障害はいずれも認められないことが診断のポイントである。

病因として、圧倒的に多いのはアテローム血栓性脳梗塞、心原性脳塞栓症などの脳血管障害であ