

発熱・頭痛を伴った膿性痰

34 歳女性 書籍 930 頁参照

現病歴：2週前から透明鼻汁と咳を自覚し、例年と同じ花粉症かと思っていた。昨日から黄色痰が出るようになり、38°Cの発熱、頭痛を訴えて外来を受診した。

既往歴：スギ花粉症。毎年健康診断を受けているが異常を指摘されたことはない。

生活歴：専業主婦。夫と2人の子どもと4人暮らし。

喫煙歴：なし。

飲酒歴：なし。

家族歴：特記事項なし。

身体所見：意識は清明。身長 150 cm、体重 47 kg、体温 39.7°C、脈拍 112 回/分、血圧 117/69 mmHg、呼吸数 16 回/分、SpO₂ 98%。咽頭が軽度に発赤。扁桃肥大はなく、白苔付着なく、頸部リンパ節腫大なく、甲状腺腫大なし。項部硬直なし。前頭部に持続性の頭痛あり。心雑音なし。呼吸音清明。腹部平坦・軟で圧痛なく、肝脾腫を認めない。四肢の浮腫を認めない。

■ 診断の進め方

特に見逃してはいけない疾患 (考えられる疾患をできるだけ挙げる)

ここに記入

頻度の高い疾患 (考えられる疾患をできるだけ挙げる)

ここに記入

■この時点で何を考えるか？ 医療面接と身体診察を総合して考える点

(可能性の高い疾患とその理由、除外診断とその理由などを挙げる)

ここに記入

診断仮説 (仮の診断) (可能性が高いと考えられる疾患を挙げる)

ここに記入

■ 必要なスクリーニング検査 (診断を絞り込むために必要な検査を挙げる)

ここに記入

■ 検査結果

血球・血液生化学検査 : WBC 9,700/ μ L, Hb 13.1g/dL, Plt 23.8 万/ μ L, CRP 5.93 mg/dL, Alb 4.0g/dL, UN 12mg/dL, Cr 0.45mg/dL, AST/ALT 13/13U/L, Na 140 mEq/L, K 4.0mEq/L, Cl 101mEq/L.

心電図 : 異常なし.

胸部 X 線写真 : 図 1a, b

副鼻腔 X 線写真 : 図 2a, b

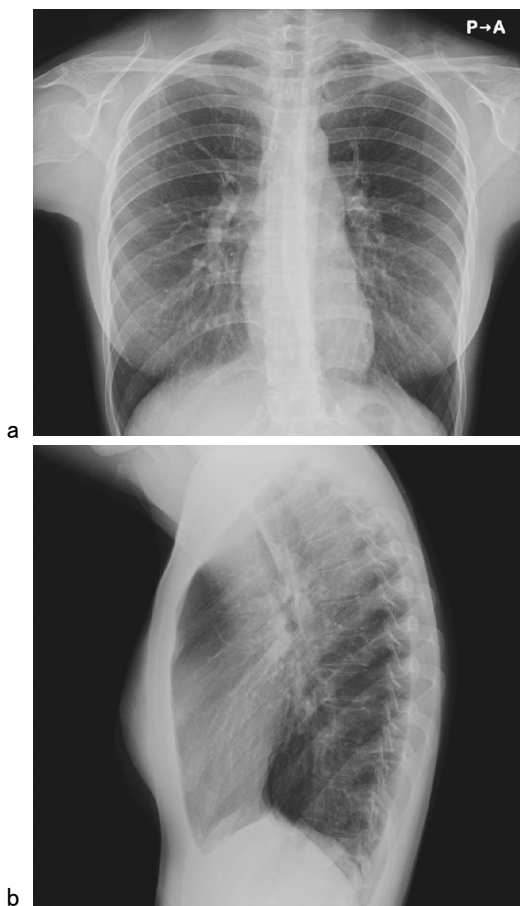


図 1 胸部 X 線写真

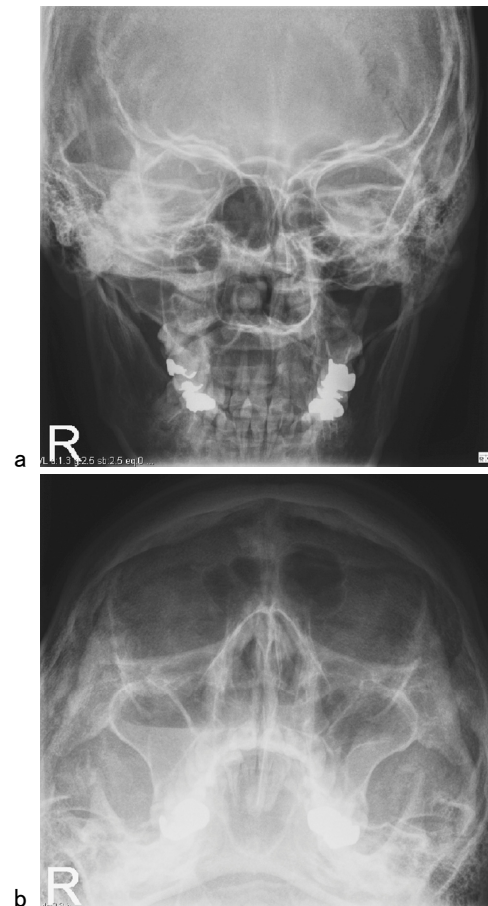


図 2 副鼻腔 X 線写真

診断仮説（仮の診断）（可能性が高いと考えられる疾患を挙げる）

ここに記入

ここに記入

■ 診断確定のために（必要な追加検査などを挙げる）

ここに記入

ここに記入

診断 (診断結果を記入)

ここに記入

■治療の基本方針 (診断を受けて必要な治療を挙げる)

ここに記入