

# 突然に発症した運動麻痺を伴う意識障害

88 歳女性 書籍 925 頁参照

**現病歴**：昨日の 23 時に就寝したときまでは普段どおりで異常はみられなかった。今朝起きてこないため家族が部屋に行ったところ、呼びかけに全く反応がなかったため救急搬送となった。

**既往歴**：心房細動, 脳梗塞, 認知症。

**生活歴**：喫煙歴なし。飲酒歴は機会飲酒。

**家族歴**：特記すべきことなし。

**身体所見**：身長 152 cm, 体重 48 kg, 体温 36.6°C, 脈拍 80 回/分(不整), 血圧 180/90 mmHg, 呼吸数 18 回/分, SpO<sub>2</sub> 98%。過剰心音・心雑音は聴取できない。呼吸音清明。腹部所見に異常はない。神経学的には意識レベルは JCS 300(GCS E1V1M3)で, 右共同偏視, 左上下肢麻痺がある。Babinski 反射は左で陽性。

## ■ 診断の進め方

特に見逃してはいけない疾患 (考えられる疾患をできるだけ挙げる)

ここに記入

頻度の高い疾患 (考えられる疾患をできるだけ挙げる)

ここに記入

■この時点で何を考えるか？ 医療面接と身体診察を総合して考える点

(可能性の高い疾患とその理由、除外診断とその理由などを挙げる)

ここに記入

診断仮説 (仮の診断) (可能性が高いと考えられる疾患を挙げる)

ここに記入

■ 必要なスクリーニング検査 (診断を絞り込むために必要な検査を挙げる)

ここに記入

## ■ 検査結果

心電図所見：心房細動.

頭部 CT 所見：陳旧性脳梗塞(図 1).

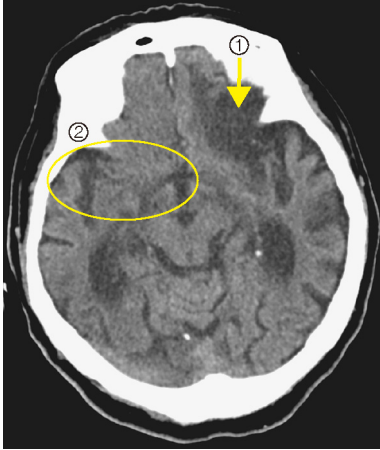


図 1 頭部 CT

- ①陳旧性脳梗塞がみられる,
- ②hyperdense MCA sign は認められない.

診断仮説（仮の診断）（可能性が高いと考えられる疾患を挙げる）

ここに記入

ここに記入

■ 診断確定のために（必要な追加検査などを挙げる）

ここに記入

ここに記入

**診断** (診断結果を記入)

ここに記入

**■治療の基本方針** (診断を受けて必要な治療を挙げる)

ここに記入